

¿Qué son las guerras tónicas?

Tal como acabo de explicar, existe un tono neurológico elaborado por todas las estructuras mencionadas que responde a todos los estímulos que vivimos a diario a cada instante, pero que también responde a estructuras neurológicas que almacenan la información concebida filogenética y ontogenéticamente. Todo esto produce una suerte de operación algebraica donde habrá elementos que sumen y otros que resten tensión sobre las mismas fibras musculares, lo que marcará aún más el vértigo de cambios del tono de las distintas partes del cuerpo, pero hay algunas de ellas que por funciones antigravitatorias suman una estructura sostenida a las modificaciones permanentes.

Por otro lado, también hemos explicado que existe un segundo tono, que es el tono mecánico, que este no responde a estímulos neurológicos sino a las tensiones que le proponen sus propios componentes. Este tono no es estrictamente muscular sino muscular y fascial, por lo que los componentes que harán variar su tensión y en definitiva el tono serán las proteínas de los músculos y el colágeno y la elastina del tejido conjuntivo de las fascias.

Si el tono neurológico se halla aumentado de forma sostenida por los distintos motivos que ya hemos mencionado, actuará modificando el tono mecánico de las miofascias

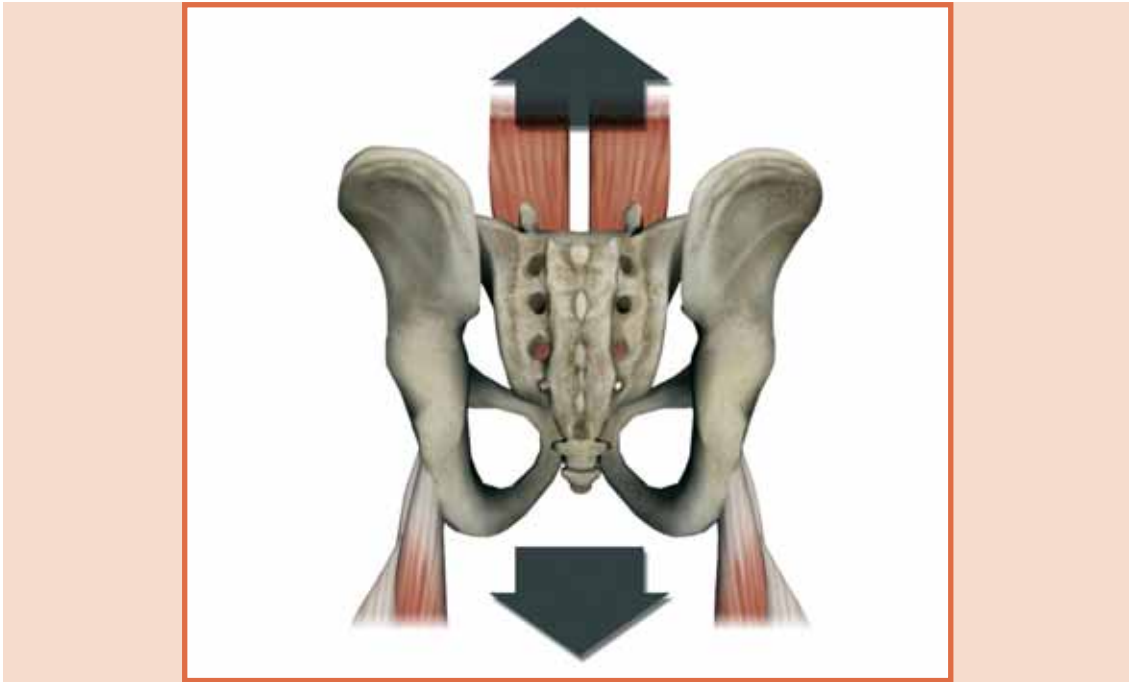


Figura 3. Guerras tónicas; ejemplo de los isquiotibiales y rectos anteriores del abdomen.

Resumen. Por todo lo expuesto hasta aquí, son varios los puntos a desarrollar que son los que sustentan las bases de la semiopatología para la aplicación de esta técnica.

1. Guerras tónicas.
2. Guerras tónicas como reacción dinámica.
3. Guerras tónicas como reacción emocional.
4. Guerras tónicas por encima de la cisterna de líquido cefaloraquídeo.
5. Guerras tónicas como patologías.

Desconfiguración craneal

Es difícil saber cuál es la primera de las alteraciones que conforman la cadena de las que se pueden palpar en el cráneo. Durante un tiempo me dediqué a averiguar cuál era el comienzo de la cadena, pero actualmente mi conclusión es que esto debe verse como un círculo. No importa dónde empiece ya que siempre que se recorra se pasará por todos los puntos y se terminará donde se empezó. Claro está esto es válido para el examen semiológico y no para el tratamiento, en el cual sí se requiere cierto orden.

Podemos preguntarnos por qué se desconfigura el cráneo, entendiendo por configuración que sus 22 piezas se encuentren dentro de los ejes anatómicos descritos por la anatomía clásica, que podríamos tomar por ejemplo de Testut o Rouvière, que las articulaciones de los huesos tengan la congruencia clásica y que los huesos sean simétricos y se hallen dentro de los parámetros habituales o normales, y sus pilares, fuertes y contrafuertes no estén deformados.

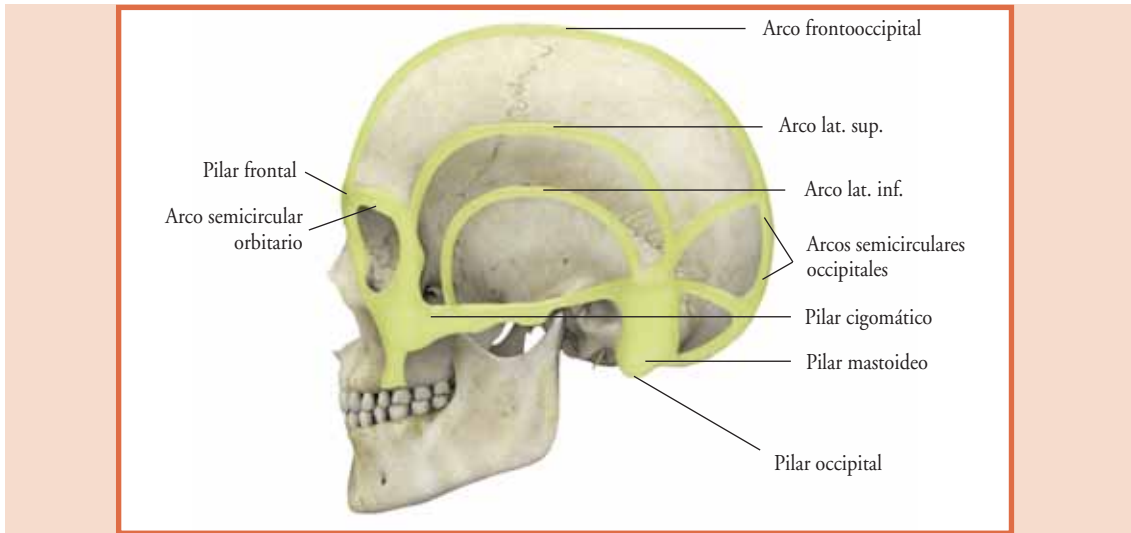


Figura 4. Arquitectura craneal externa y refuerzos óseos (pilares, fuertes y contrafuertes).

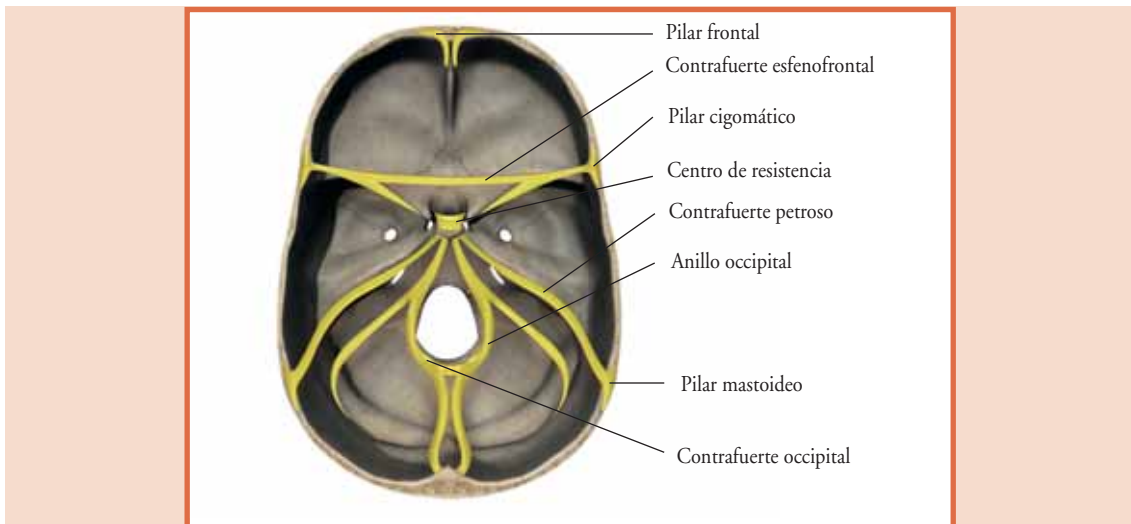


Figura 5. Arquitectura craneal interna y refuerzos óseos (pilares, fuertes y contrafuertes).



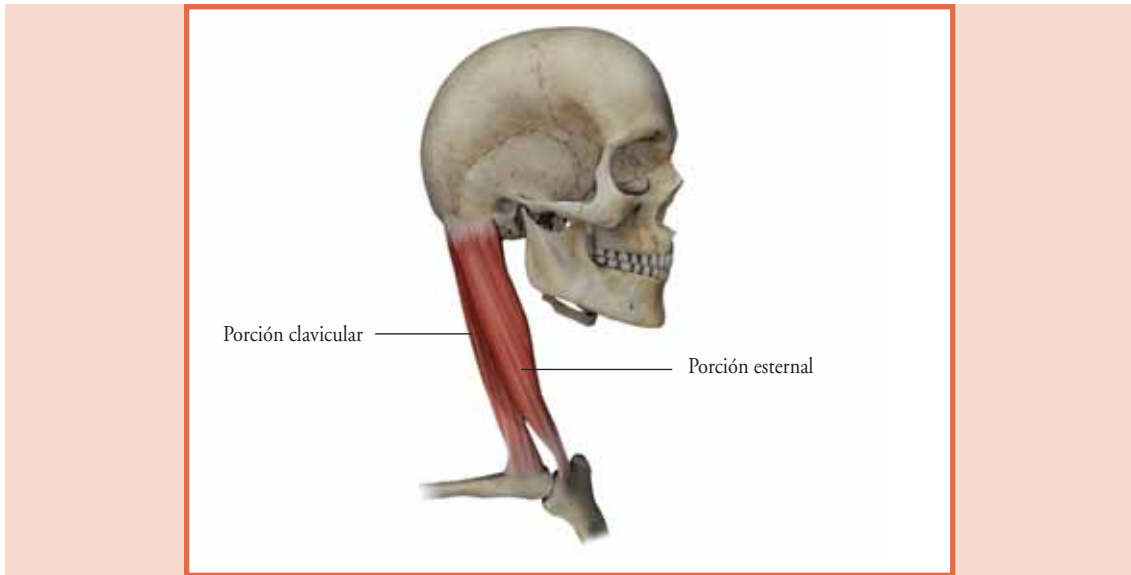


Figura 14. Músculo ECOM.

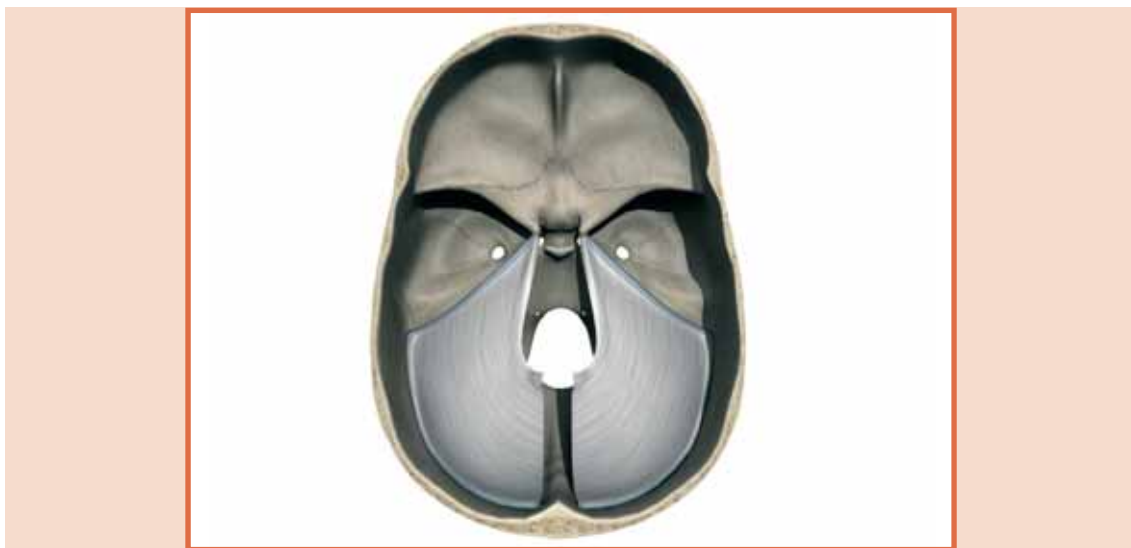

Figura 15. Tienda del cerebello.



ción parte una membrana que formará la duramadre del conducto intervertebral y otra membrana más delgada que irá a formar parte del sistema de fascias cervicales (ver figura 31).

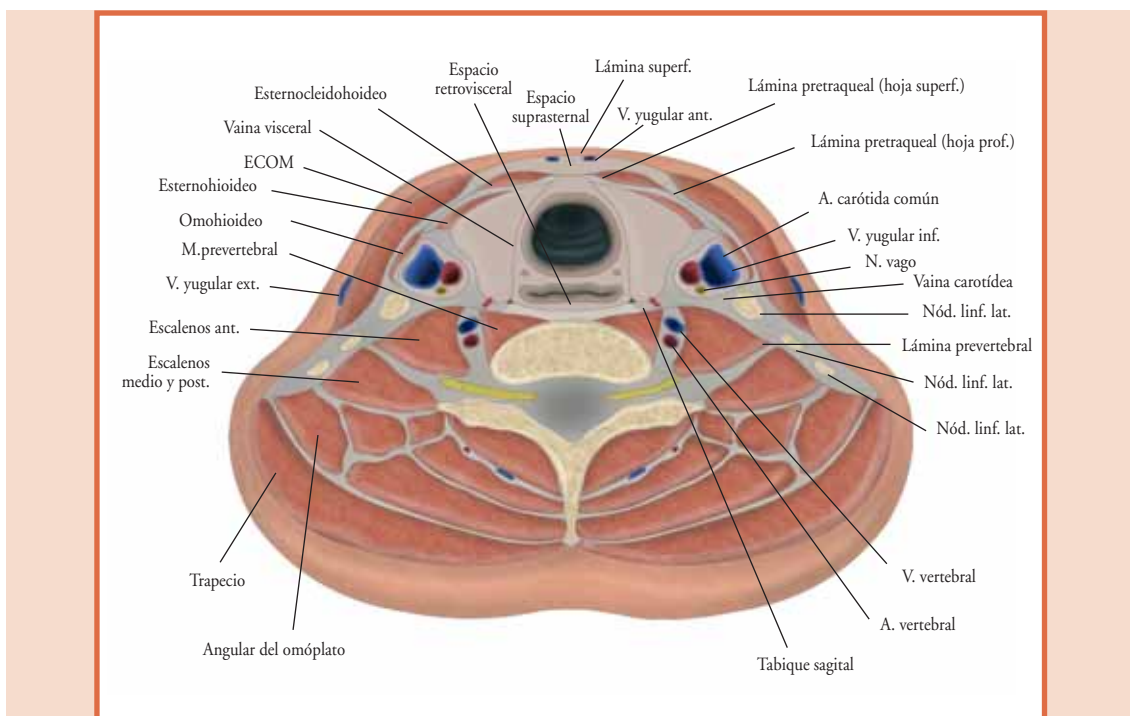


Figura 31. Compartimientos fasciales cervicales (corte transversal en c7).

La duramadre que conforma el conducto que protege la médula, pero que a su vez constituye un extenso ligamento conjuntivo hasta el sacro, tiene en todo su trayecto hasta este hueso una importante y sólida inserción en la cara posterior de los cuerpos vertebrales de la 2ª y 3ª vértebras cervicales y el disco correspondiente; desde este

Síndrome de la cisura temporooccipital

La cisura temporooccipital en un cráneo medio tiene una longitud aproximada de 5 ó 6 cm, es de forma sinuosa y por momentos el occipital da la sensación de formar una península que se introduce en una bahía del temporal para luego encontrarnos a través de las sinuosidades de la cisura con todo lo contrario. Esto nos habla de un engarce muy sólido y efectivo.

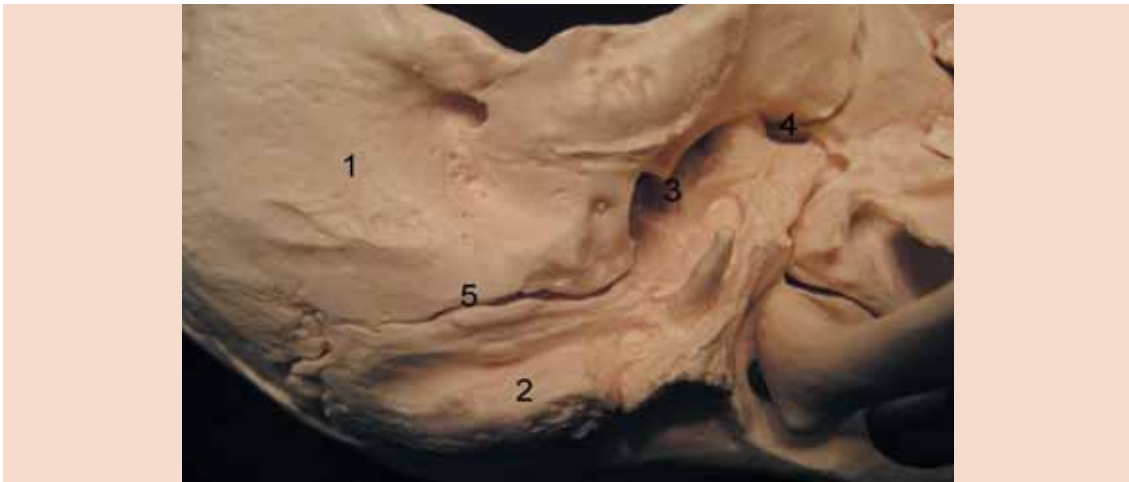


Figura 56. Vista inferior de la cisura temporooccipital, fosa yugular y su agujero.

1. Hueso occipital.
2. Hueso temporal.
3. Fosa y agujero yugular.
4. Agujero rasgado.
5. Cisura temporooccipital.

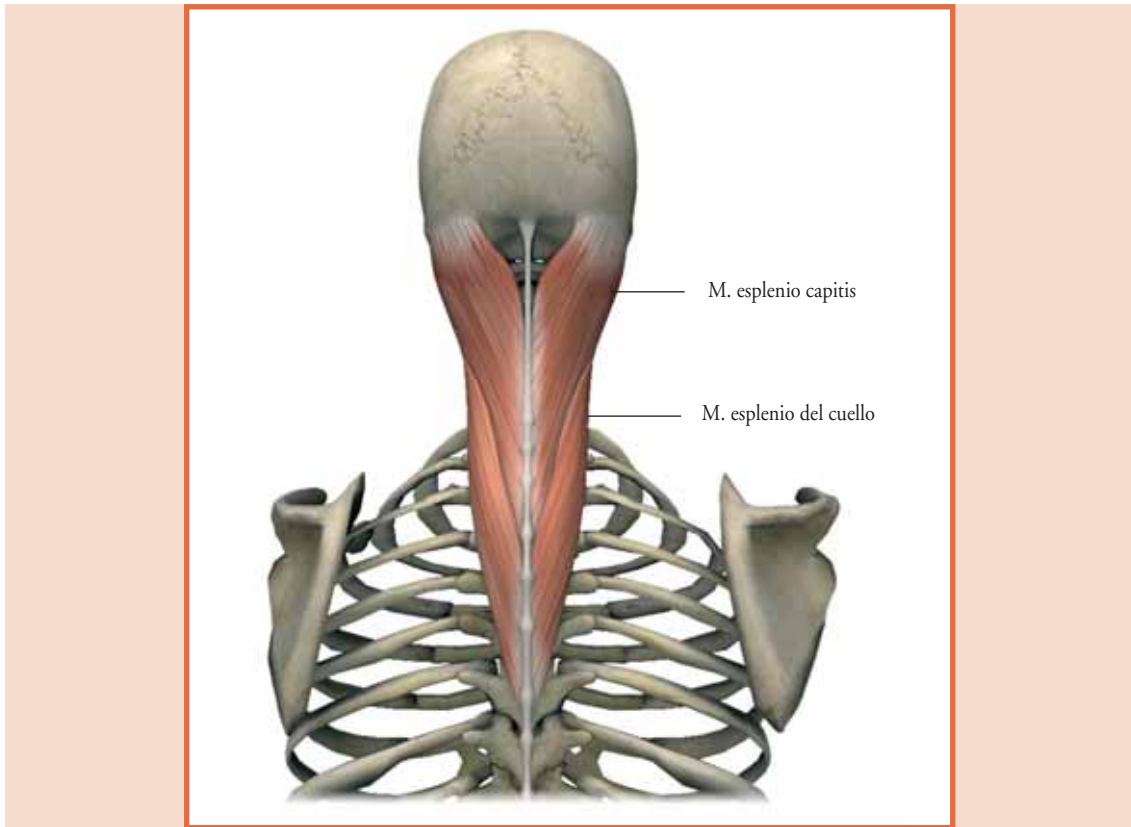


Figura 60. Músculo esplenio.



El problema de los triángulos, de los rectos y los oblicuos suboccipitales

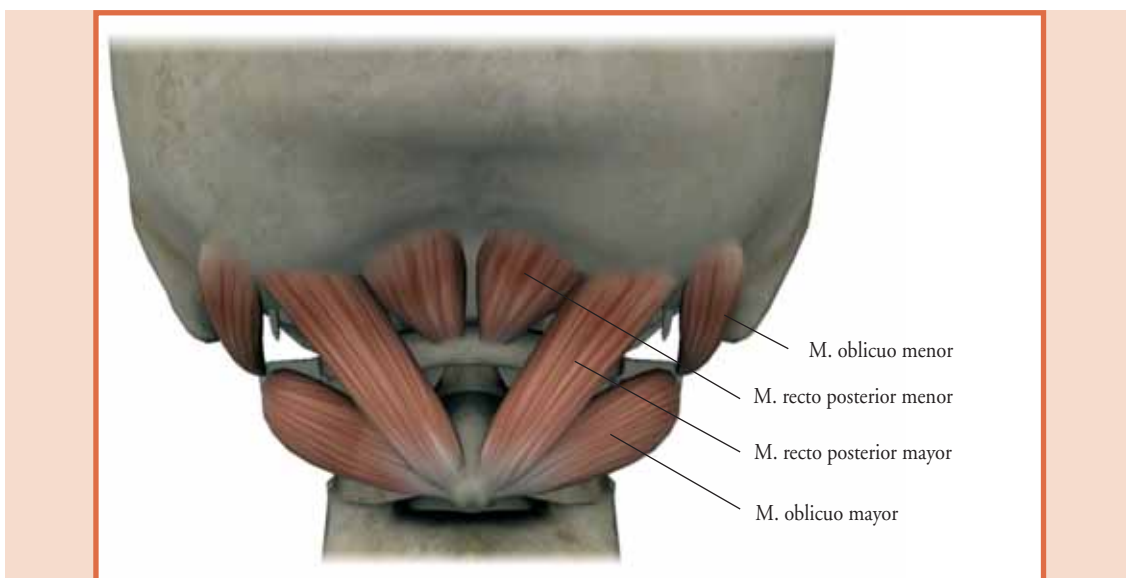


Figura 66. Músculos suboccipitales de la nuca.

Este problema ya ha sido descrito por muchos autores en diversas oportunidades. El lector interesado en estos temas conocerá otros artículos y por supuesto las inserciones de los cuatro músculos participantes a cada lado, sabiendo que quedan implicados los huesos occipital, atlas y axis, y por supuesto a cada lado la disposición de los músculos conforman dos triángulos, obviamente uno izquierdo y otro derecho.

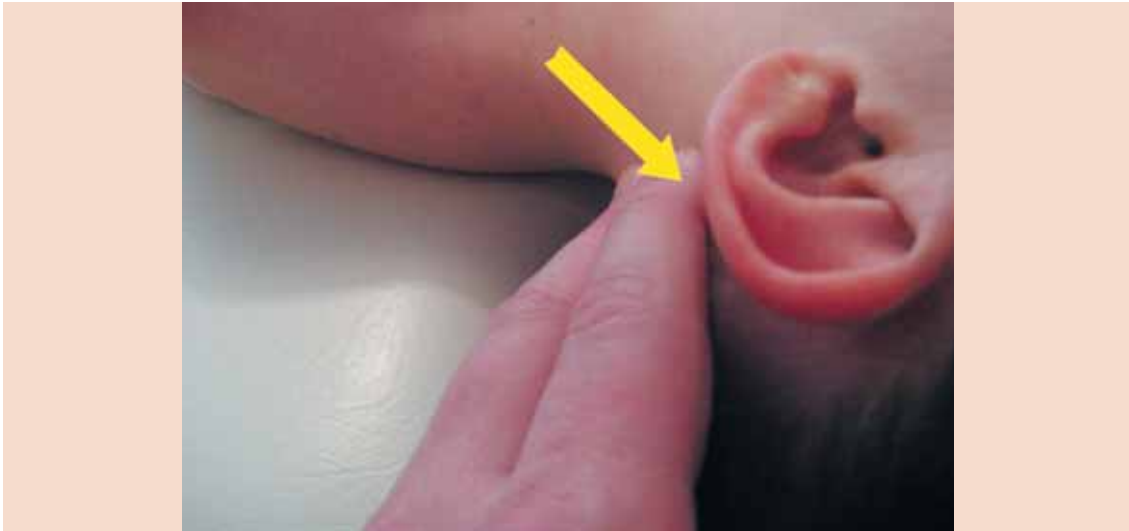

Figura 77. Dirección de elongación miofascial del esplenio capitis en rotación cervical.

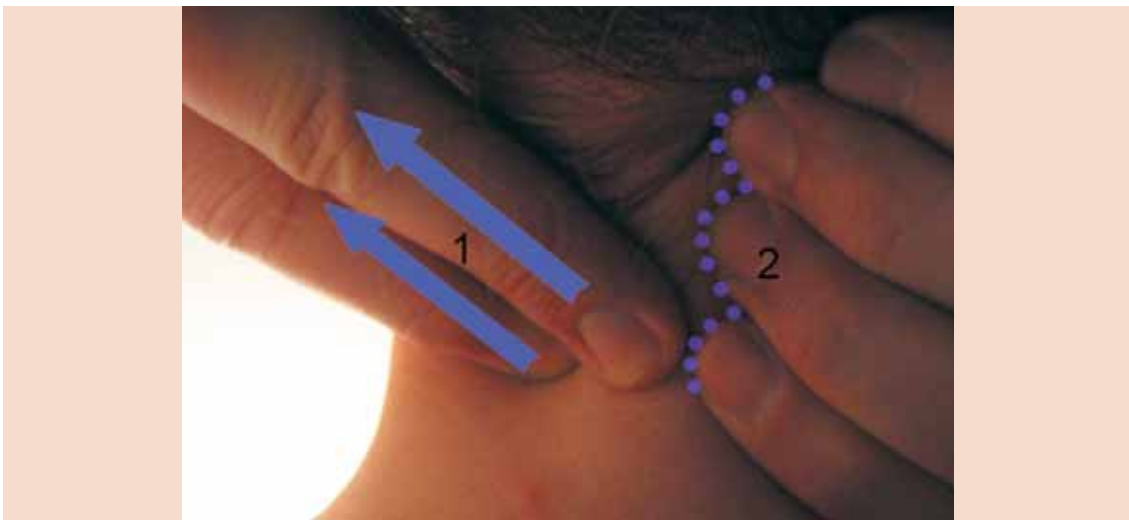


Figura 78. Maniobra de elongación de oblicuos, recto mayor posterior y esplenio capitis en su punto de inicio.
1. Movimiento de elongación.
2. Movimiento de fijación.

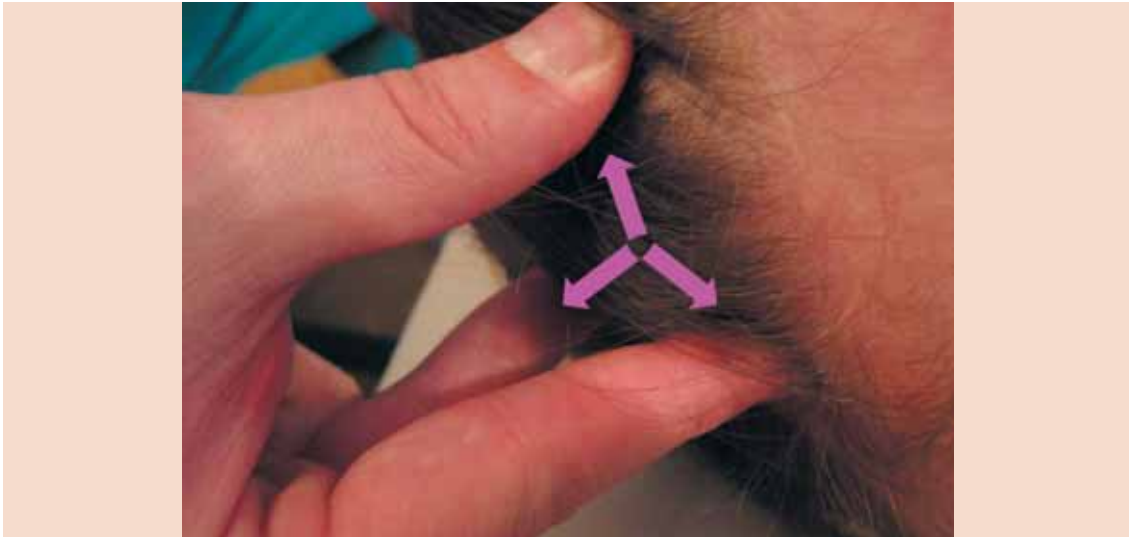

Figura 85. Maniobra de liberación de asterión.

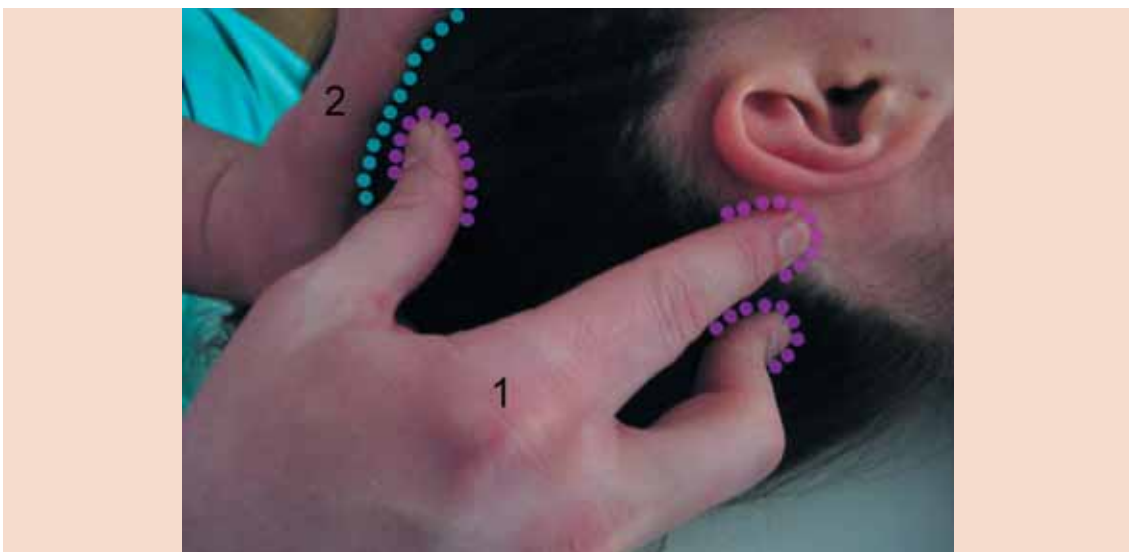


Figura 86. Maniobra de fijación del temporal para su desrotación.

1. Mano de fijación del temporal.
2. Mano de fijación del parietal.

Músculo temporal

El temporal es un músculo radiado con una gran superficie de inserción que toma toda la escama del hueso temporal y la parte anterior de la apófisis mastoideas, unos 2 cm aproximadamente del hueso parietal en toda su unión con el hueso temporal, la cara externa del ala mayor del esfenoides y la porción lateral del hueso frontal, y desde ahí se dirige hacia la apófisis coronoides en la que se inserta en forma de capuchón.

De esta manera se transforma en un poderoso músculo para el cierre de la mandíbula. Su forma radiada desde la vasta superficie de la que parte a la que también hay que agregarle una inserción muy importante que no siempre es muy tenida en cuenta, que es en la parte interna de la parte central del hueso malar y parte de su rama cigomática, así como la apófisis cigomática del hueso temporal, principalmente en el origen de esta apófisis ósea.

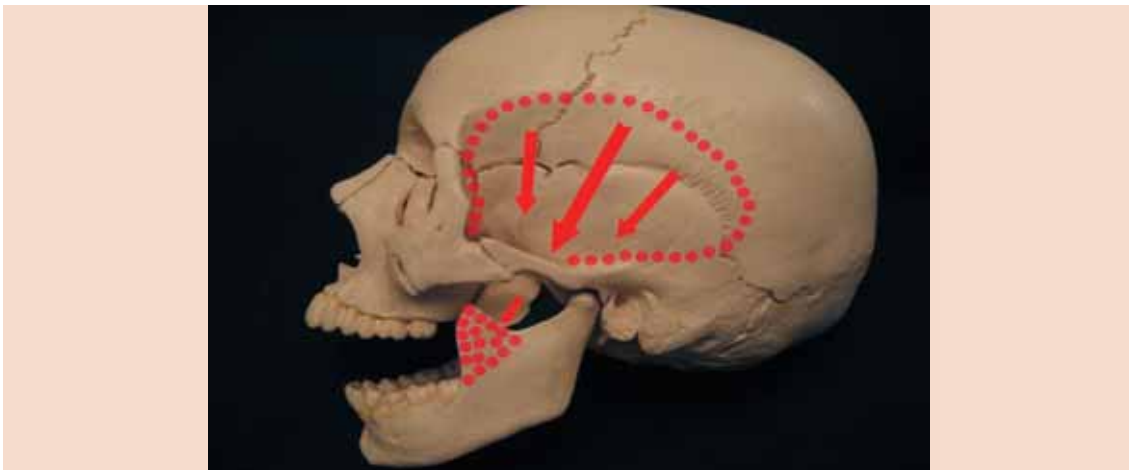


Figura 94. Zona ósea de inserción del músculo temporal y dirección de sus haces musculares.

Músculo masetero

Para algunos autores este músculo cuenta con dos porciones, una superficial y otra profunda, y para otros hay una tercera llamada intermedia. Pero desde el punto de vista miofascial, sean dos o tres las porciones, todas forman un conjunto con su fascia. En el caso de considerar una porción intermedia, ésta saldría de los dos tercios anteriores de la superficie interna del arco cigomático; por lo tanto, tendría mayor inserción en la zona malar del arco que en la zona temporal.

La porción superficial se extiende también por los dos tercios anteriores del arco cigomático; por lo tanto, ocurre lo mismo con el hueso malar, pero en este caso se inserta en el borde inferior de dicho arco. La zona profunda ocuparía el tercio posterior de la superficie interna del arco; por lo tanto, eminentemente pertenece a la parte temporal del arco cigomático. Si se considera que sólo hay dos porciones, habría que juntar la intermedia con la superficial.

La experiencia en la palpación no sólo en estos 98 casos sino a lo largo de muchos años de palpar maseteros de forma intra y extrabucal, sin poder establecer un porcentaje exacto se observan no pocas veces dos o tres porciones, por lo que habría que considerarlos como variaciones

anatómicas, como ocurre con tantos músculos, pero de ninguna manera esto cambia de forma radical la biomecánica del músculo. A la hora del trabajo de la técnica manual, esto no es un problema ya que la existencia de dos o tres porciones es lo primero que se pone de manifiesto.

Desde esta superficie de origen todas las porciones se dirigen de forma perpendicular a la rama mandibular en la zona próxima a su ángulo y un poco por delante de éste.

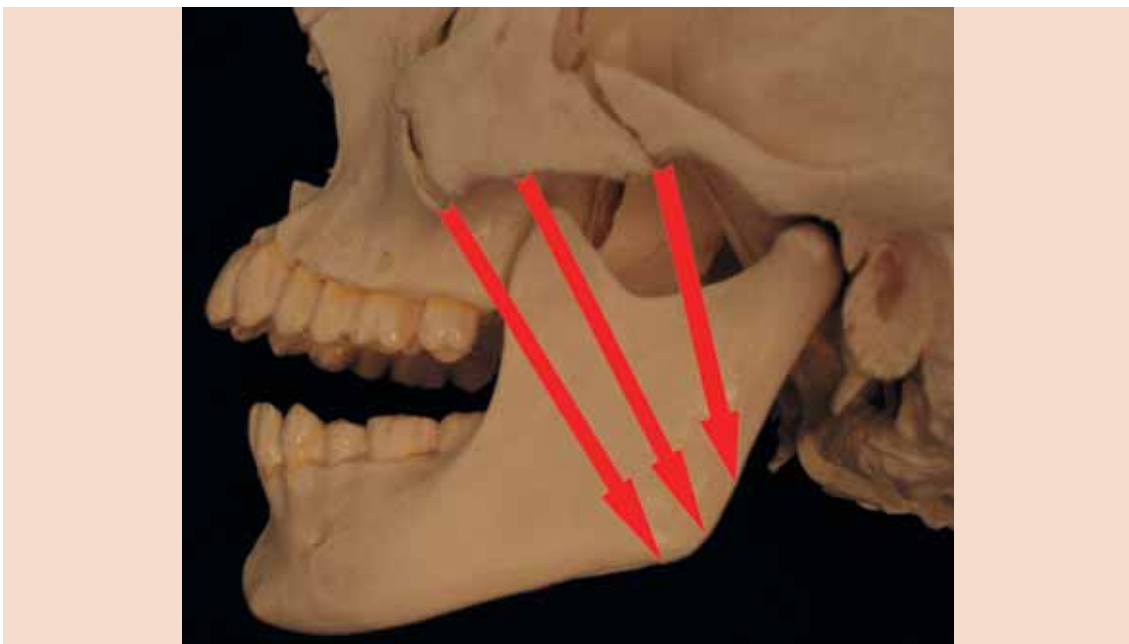

Figura 98. Porción superficial del músculo masetero.



Músculo pterigoideo medial

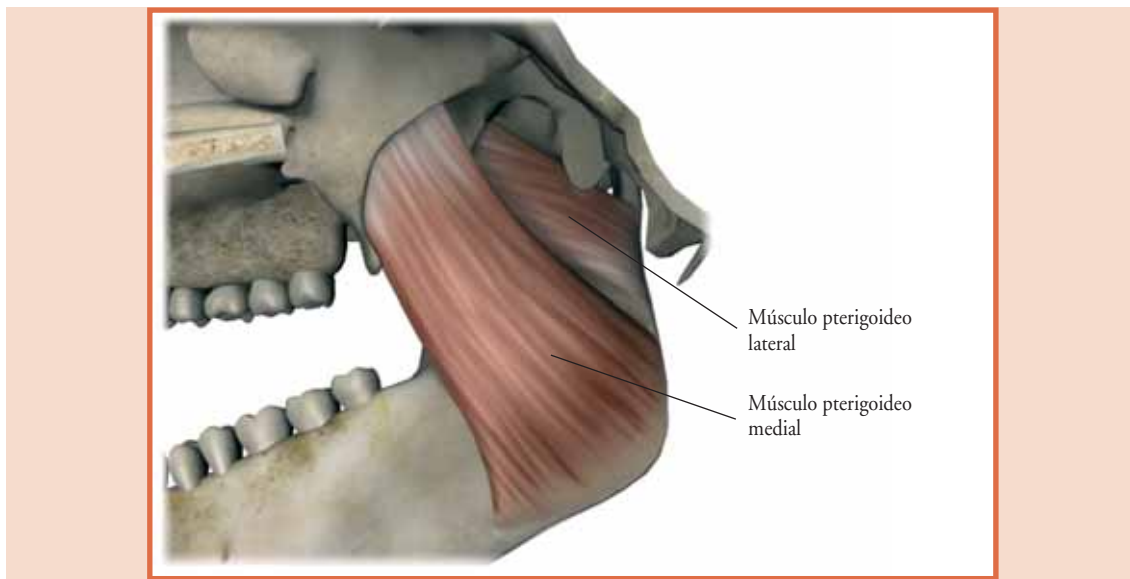


Figura 102. Vista interna del músculo pterigoideo medial.

Su origen corresponde a la fosa pterigoidea del hueso esfenoideos, de donde sale la parte más grande de este músculo, y otra parte más pequeña se origina en la apófisis piramidal del palatino y la tuberosidad del maxilar superior. Entre estos dos ramos musculares queda un espacio que es atravesado por el músculo pterigoideo lateral, del que luego daremos sus inserciones precisas y detalles técnicos. La inserción final del músculo pterigoideo medial se halla en el ángulo de la mandíbula y parte de la rama de ésta, precisamente en la zona próxima al agujero mandibular.

Músculo pterigoideo lateral

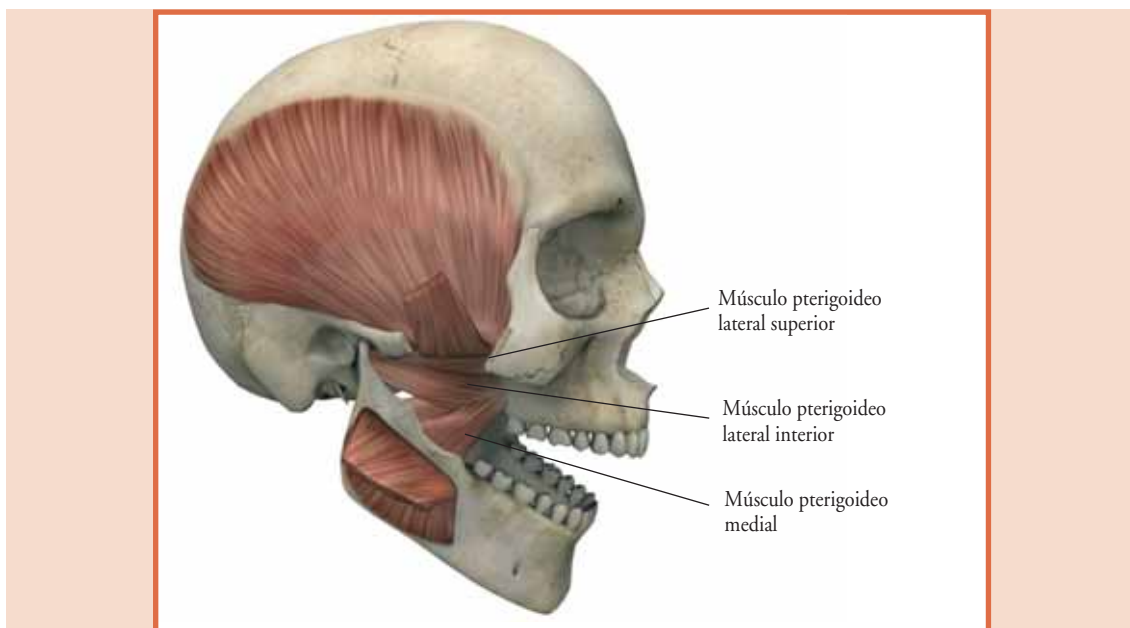


Figura 106. Músculos pterigoideos laterales.

Este músculo se inserta en la parte más inferior de la cara externa del ala mayor del esfenoides y toda su rama horizontal, contando también con fibras que parten de la espina del temporal y zonas adyacentes, formando así el fascículo esfenoidal. Existe también un segundo fascículo llamado pterigoideo o inferior que ocupa la cara externa de la apófisis pterigoides.

Músculo digástrico

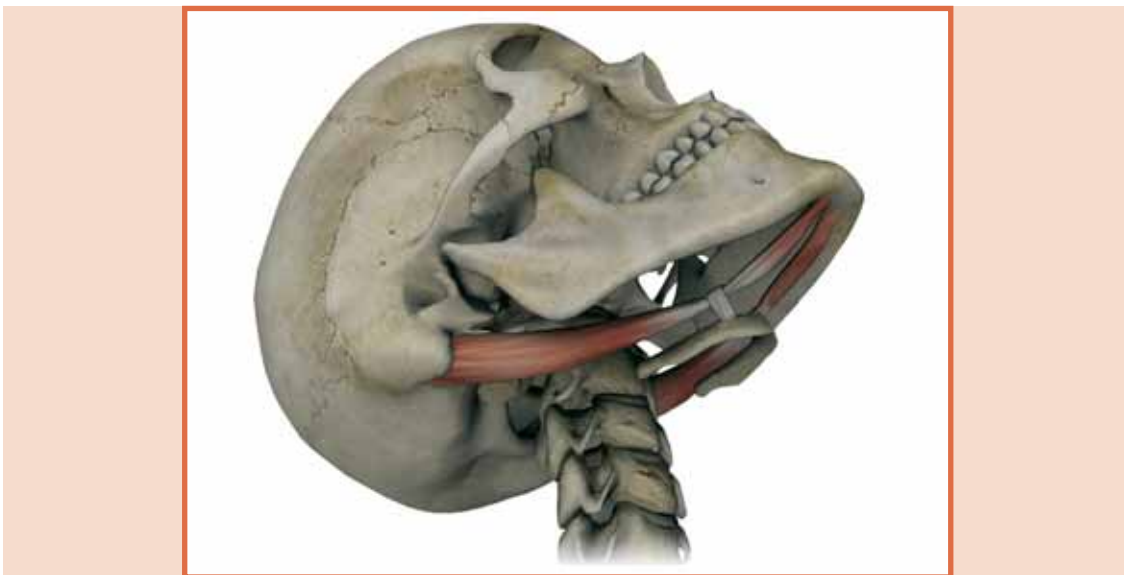


Figura 110. Músculo digástrico.

Es importante destacar el músculo digástrico porque es un músculo fuerte de características especiales, pero a los efectos de lo que estamos hablando citaremos solamente las características que nos interesan para el presente trabajo.

El músculo digástrico, como su nombre indica, está formado por dos vientres unidos por un tendón intermedio,

Músculo angular del omóplato

Junto con las fibras superiores y externas del trapecio, a las que nos referiremos más adelante, este músculo produce cambios en la configuración del cráneo de la siguiente manera: en la escápula se inserta en su ángulo superointerno tanto en la cara anterior como en la posterior y los rebordes correspondientes, prácticamente como si abrazara la totalidad de ese ángulo de una forma muy amplia, muy fuerte y arraigada. A la palpación de manos experimentadas, es común encontrar en esa zona tejido fibroso que demuestra una actividad permanente de este músculo en los estados de estrés. El hecho de elevar la escápula, función biomecánica principal de este músculo, como he mencionado en mis anteriores libros, está relacionado con los estados de miedo, ansiedad y agresividad.

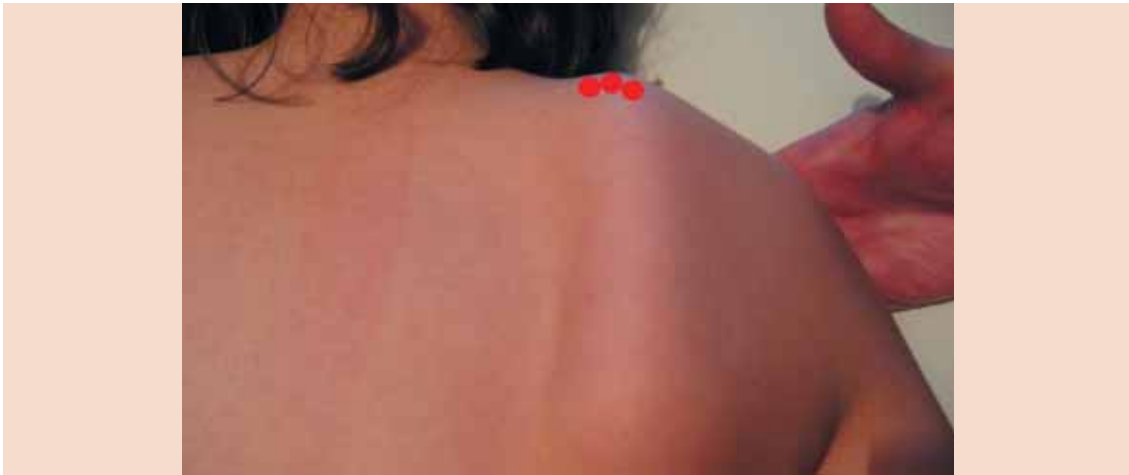

Figura 115. Maniobra para ubicar la inserción del músculo angular del omóplato en la cara posterior del hueso.

Tendón craneocervical del diafragma

En las próximas líneas haremos una detallada descripción de la anatomía de este tendón, pero antes quiero hacer hincapié en que esta poco difundida y casi desconocida pieza anatómica de nuestro cuerpo es un elemento fundamental en los trastornos posturales cotidianos, así como en la deficitaria forma de respirar del hombre contemporáneo que expresa a través de su respiración torácica y no diafragmática, que es muy poco económica y biomecánicamente lógica, el estado de ansiedad permanente en el que vibren las personas de hoy día.

El tendón craneocervical del diafragma (CCD) nace en el foramen magnum del hueso occipital. Como ya hemos dicho en múltiples ocasiones a lo largo de este texto, la duramadre endocraneal al llegar a este orificio produce una fortísima inserción y desde ahí se desdobra en varias hojas. Hemos hablado mucho de la que se introduce en el tubo neural para proteger la médula. Pero a nivel del cuello existen otras hojas que conforman lo que conocemos como las fascias cervicales. La más profunda y la que nos interesa en este caso rodea todas las vértebras cervicales por delante, tomando inserción en las apófisis transversas a ambos lados. En esta cavidad que se forma quedan contenidos muchos órganos nobles, entre ellos el esófa-

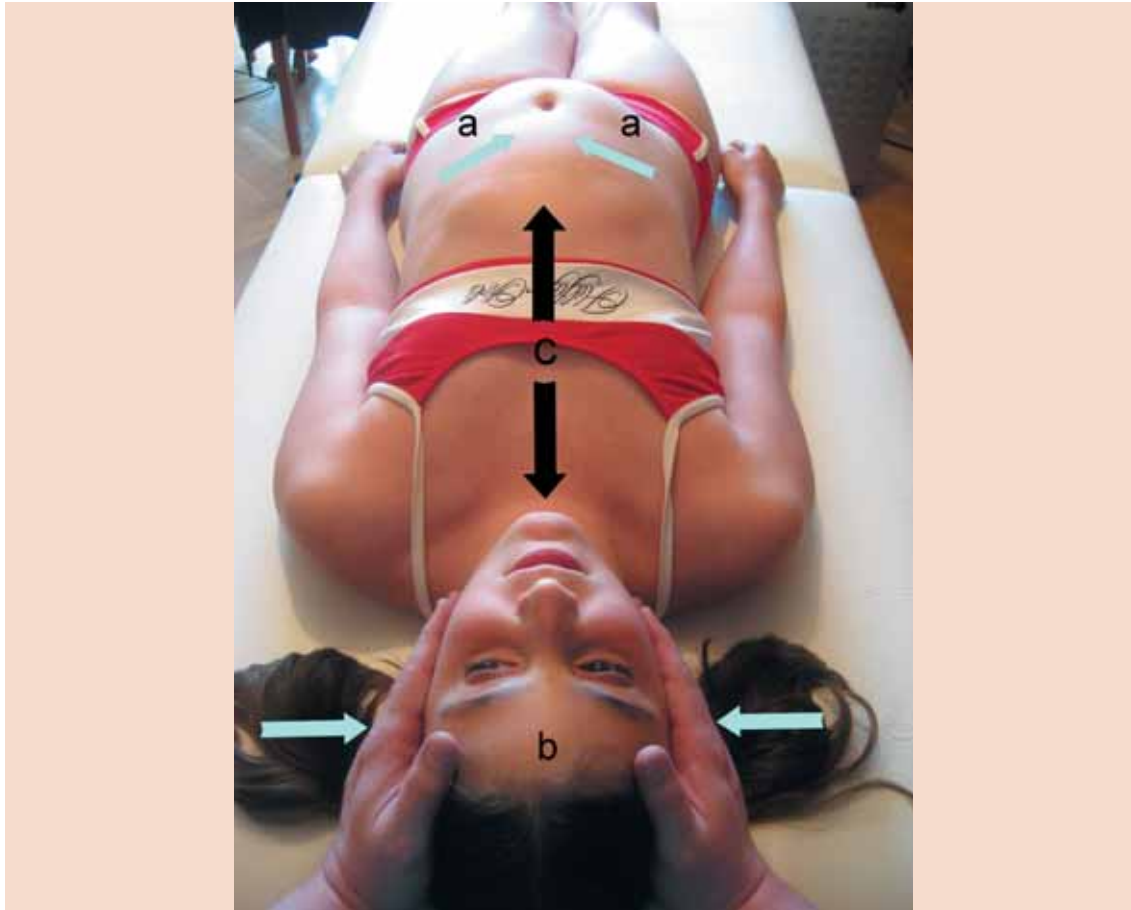


Figura 127. Maniobra de elongación de CCD.
a. Respiración diafragmática.
b. Fijación de la cabeza.
c. Elongación del CCD.



Fibrosis en el ángulo costolumbar

Como bien se sabe, los extremos de la undécima y la duodécima costillas no están unidos al resto de la caja torácica como lo hacen de un modo u otro las diez superiores, por eso se las denomina flotantes. Pero tienen una función muy importante dando lugar a inserciones de músculos que tendrán una movilidad determinante para la pelvis.

Particularmente la duodécima costilla se fija sólidamente a la columna lumbar a través de los ligamentos lumbocostales superior e inferior. El primero parte de la apófisis transversa de la primera vértebra lumbar y va al tercio medio de la costilla, y el segundo parte de la apófisis transversa de la segunda vértebra lumbar y se dirige al tercio externo de la costilla. Las inserciones de los ligamentos en la costilla se realizan en su borde inferior, y dada la oblicuidad de la dirección de las fibras desde las apófisis transversas de las vértebras hacia las costillas de abajo arriba, el ligamento impide que la costilla se desplace hacia arriba desmedidamente, pero no influye en el movimiento de ésta hacia abajo. Los músculos intercostales que unen la undécima costilla con la duodécima son el límite para que ésta descienda, y el límite de la undécima será la unión a través de los músculos intercostales a la décima y a través de ésta al resto de toda la caja torácica. Por lo tanto, es lógico decir que las costillas flotan pero no necesariamente se hallan sueltas. Sobra decir que su articulación a las vértebras dor-

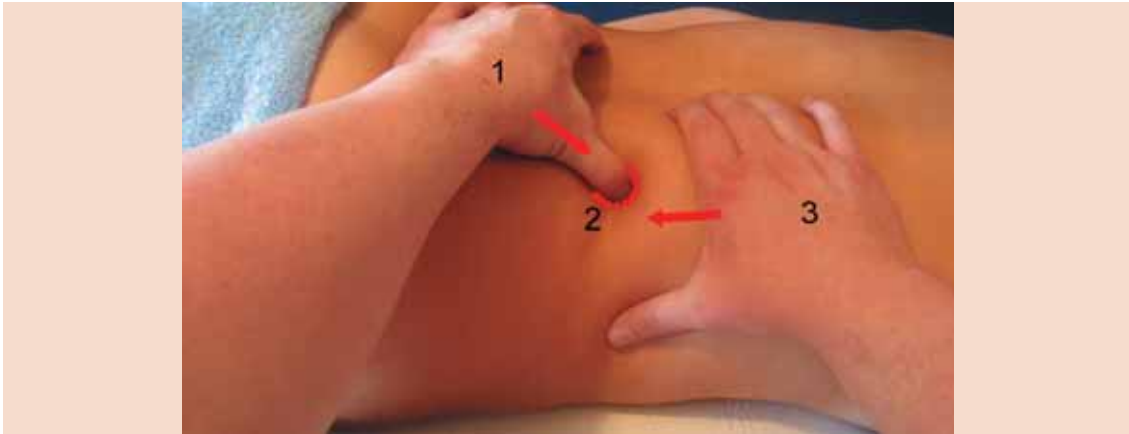


Figura 132. Maniobras para la ubicación del ángulo costolumbar y su tejido fibroso.

1. Maniobra de presión.
2. Ángulo costolumbar.
3. Maniobra de fijación y desplazamiento.

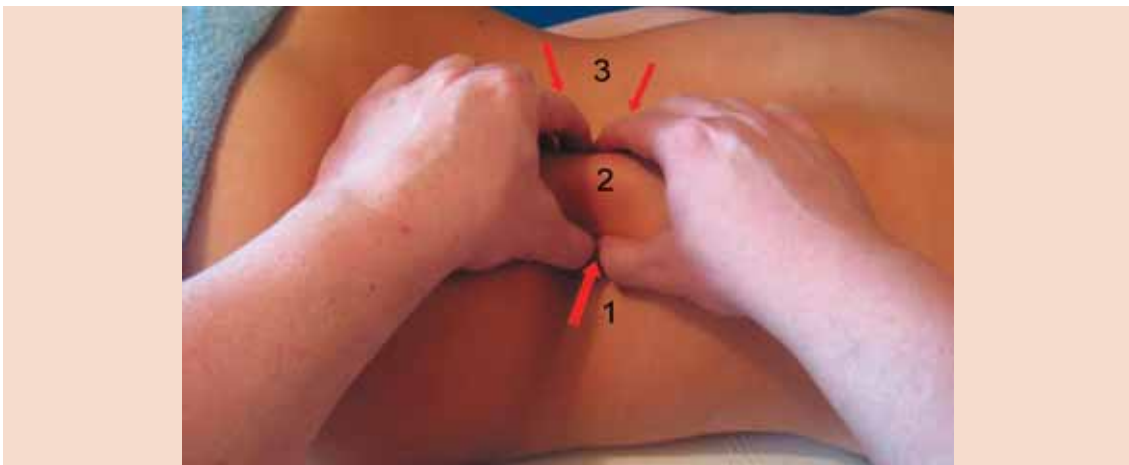

Figura 133. Maniobra para trabajar el ángulo costolumbar y despegar el pilar lumbar.

1. Maniobra de penetración en el ángulo costolumbar y fijación inferior del pilar lumbar.
2. Pilar lumbar.
3. Maniobra de fijación superior del pilar lumbar.

Fascia lumbar

La fascia lumbar es de forma triangular con base en la columna vertebral y existe una a cada lado. La base se inserta en las apófisis espinosas desde la séptima vértebra dorsal hasta la última sacra de forma ininterrumpida, y desde ahí avanza hasta unirse por fuertes tractos conjuntivos a la fascia del músculo transverso del abdomen.

Si nos quedáramos solamente en esta descripción anatómica, no podríamos ver la perspectiva de la verdadera biomecánica de lo que podemos llamar el anillo de la miofascia lumboabdominal.

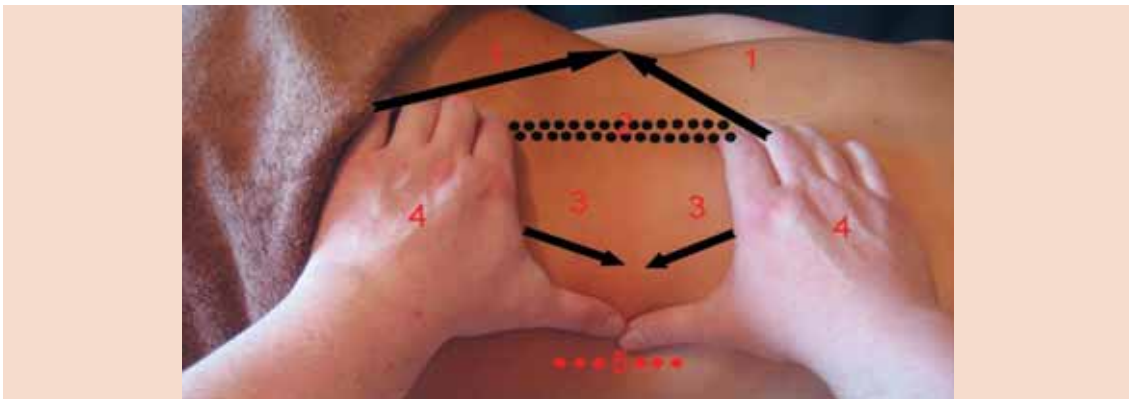


Figura 136. Descripción de la fascia lumbar y maniobra de elongación (inicio).

1. Dirección de las fibras oblicuas de la fascia lumbar.
2. Inserciones de ambas fascias lumbares.
3. Dirección de aproximación de las manos de la maniobra.
4. Posición de las manos para la tracción y aproximación.
5. Límite de la fascia con el músculo transverso del abdomen (espacio de unión).

Síndrome del sacro flotante

El hueso sacro, como todos sabemos, es la fusión de cinco vértebras que funcionan como una sola pieza y que se encuentra íntimamente unido en su vértice inferior al cóccix, el cual está formado por la unión de cuatro o cinco segmentos óseos según sea el caso. Mayoritariamente son cinco las piezas, pero es bastante común encontrar cóccix de cuatro piezas tal como describieron grandes anatomistas como Testut o Rouvière en sus estudios del siglo pasado, hecho que ha sido corroborado como una variante común en la anatomía por autores que han trabajado en nuevas disecciones en la búsqueda del perfeccionamiento del conocimiento de la anatomía. El hecho de que sean cuatro o cinco piezas no varía de modo alguno su función o biomecánica.

La palpación muestra una diastasis sacroilíaca izquierda que es corroborable mediante radiografía y TAC que se conjuga con alteración proporcional de la sínfisis púbica y anclamiento de la articulación sacroilíaca derecha, de acuerdo con los principios del síndrome del sacro flotante. Cuando el sacro forma una diastasis en un lado, la articulación de ese lado queda semimóvil dando un aspecto de “flotante”, que se puede comprobar presionando suavemente con el dedo el hemisacro correspondiente, encontrándonos con uno saliente y otro entrante colocando los dedos aproximadamente a la altura del primer tubérculo posterior.

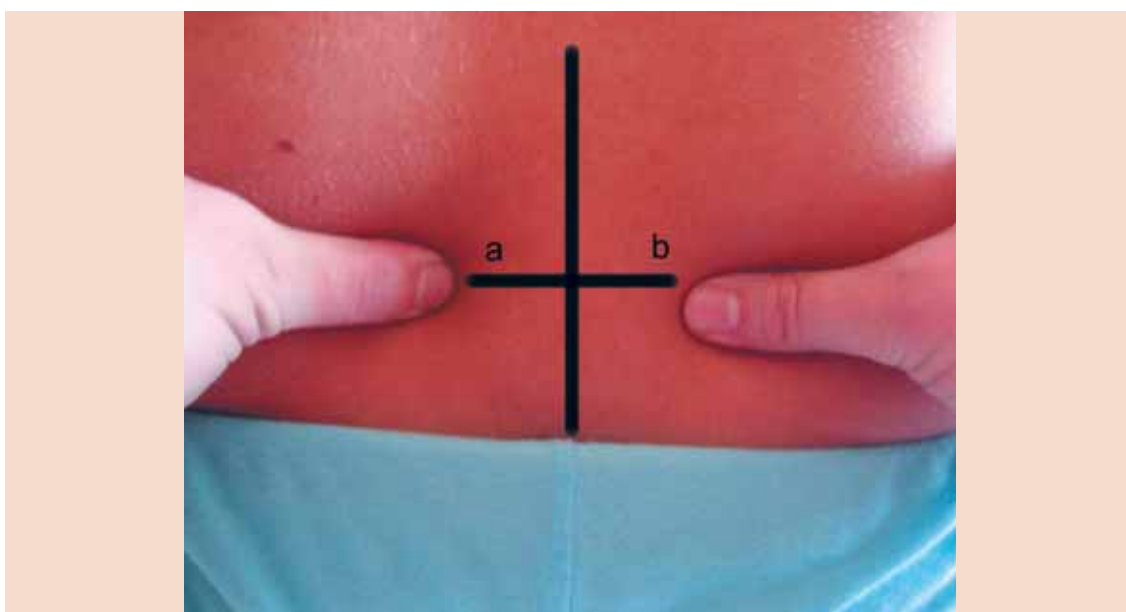



Figura 152. Maniobra para la ubicación de la rotación e inclinación del sacro.
a. hemisacro entrante.
b. hemisacro saliente.



Guerras tónicas y omóplato

El omóplato es un hueso que ha ido transformándose a lo largo de la evolución filogenética durante el proceso hacia la bipedestación.

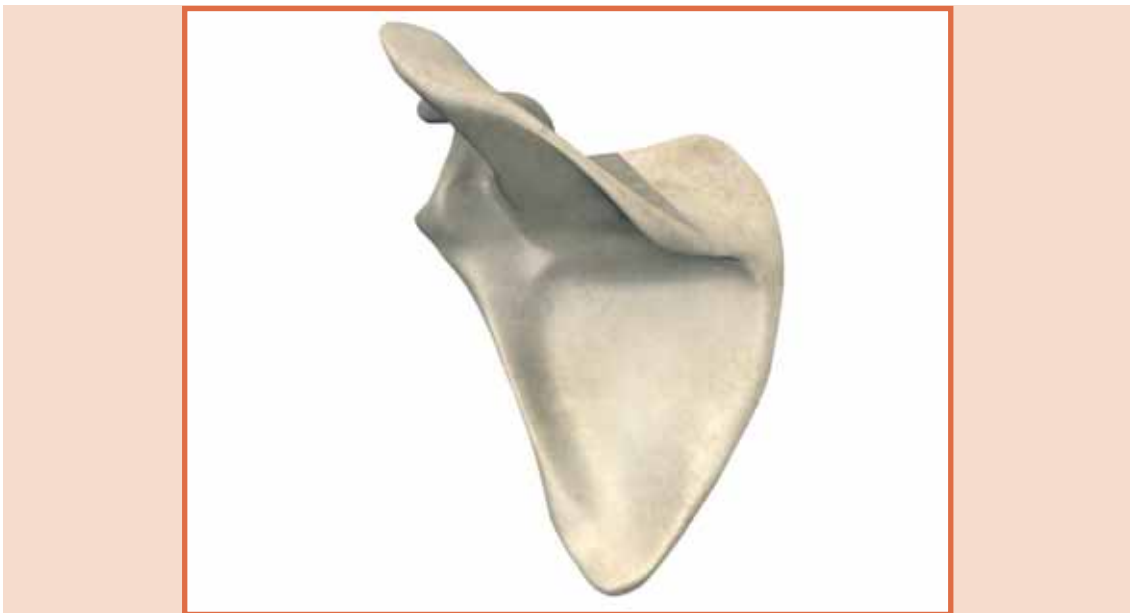

Figura 154. Escápula, vista posterior.

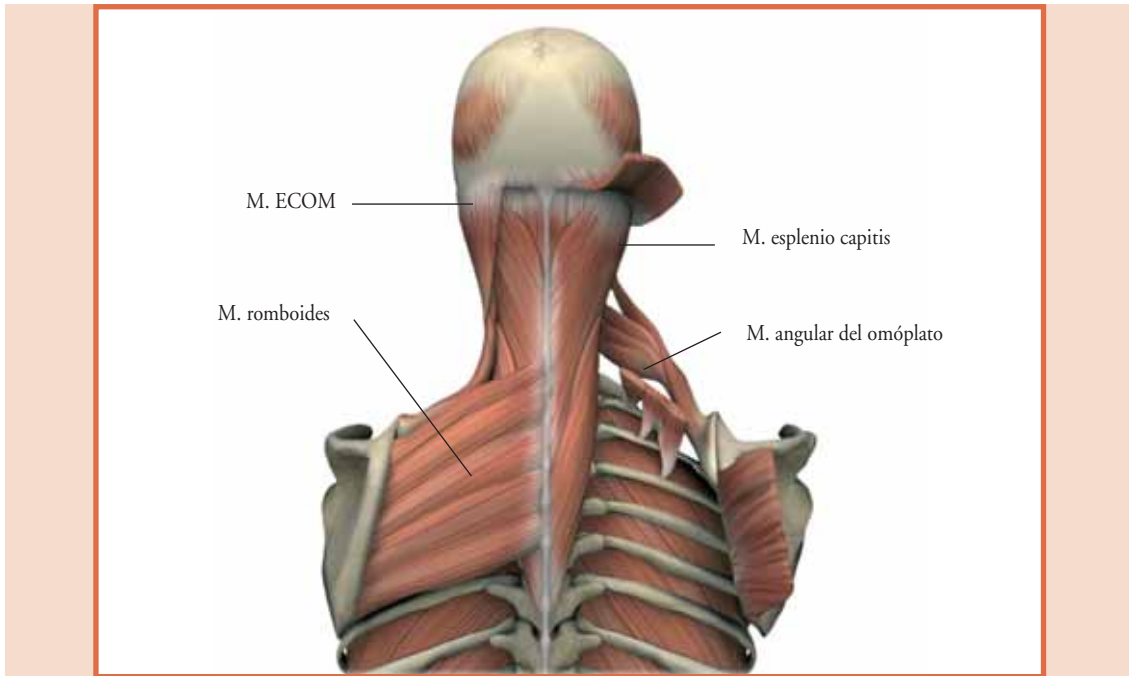


Figura 156. Relaciones miofasciales paravertebrales y con el cuello.

un cuerpo plano en cuya parte posterior aparece una gran espina que termina uniéndose con otro hueso que es la clavícula. Esta espina se encuentra en la unión del tercio superior con los dos tercios inferiores, y tiene una forma ahuecada que permite la inserción del músculo supraspinoso por encima.

La escápula presenta en su ángulo superorexterno una concavidad bien marcada recubierta en sus bordes por un anillo cartilaginoso formando una glena ampliada por este anillo que facilita el acoplamiento con la cabeza del hueso húmero, formando así la articulación del hombro.

El hecho de que la escápula sea un hueso de tanta relevancia en la conformación de la articulación del hom-



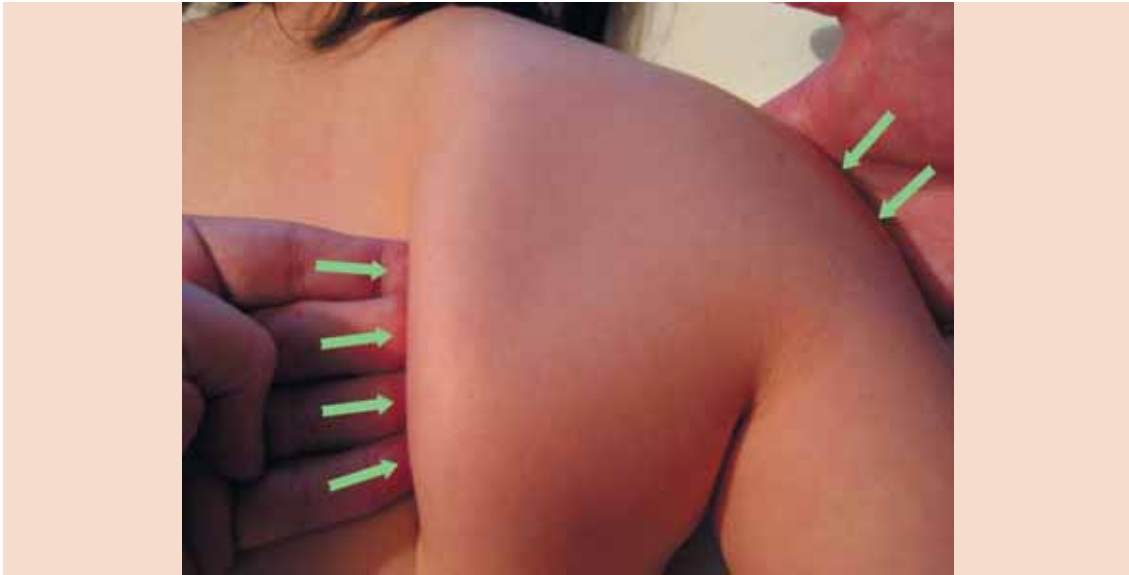

Figura 161. Maniobra de liberación del ángulo inferior para la hipertonicidad del músculo romboides.

Ya se ha descrito que el romboides lleva el ángulo inferior de la escápula hacia dentro y los redondos hacia fuera; la falta de elasticidad en estos tres músculos produce una asincronía que deja en mala posición del ángulo inferior de la escápula. Pero no hemos hecho más que empezar a describir la guerra tónica del ángulo inferior de la escápula.

El músculo serrato mayor se extiende desde la primera costilla hasta la décima, de delante atrás, insertándose en las costillas y terminando en todo el labio anterior del borde interno de la escápula. El hecho de que supere por encima y por debajo el tamaño de la escápula, que como ya recordamos va de la segunda a la séptima costilla, dará tres órdenes de direcciones a sus fibras. Si todas las fibras se contraen al mismo tiempo, producirá un movimiento de antepulsión de la escápula ya que las superiores y las infe-

Pectorales mayor y menor

(el problema del adosamiento de los pectorales)

El pectoral mayor junto con el pectoral menor, del cual hablaremos inmediatamente, son los dos músculos que actúan sobre el omóplato desde la parte más anterior del tórax, más aún que el mismísimo serrato anterior, del cual obviamente son sinérgicos en la acción de antepulsión del hombro. El pectoral mayor se inserta en los siete primeros cartílagos costales, la parte correspondiente del esternón y las siete primeras costillas, terminando en el hueso húmero, a través del cual de forma indirecta llega a la escápula.

Cuando se halla retraído por hipertrofia o hipertónico por estado de angustia o depresión, desplaza la escápula hacia delante traccionando del húmero, y éste por su conexión ligamentaria con el omóplato hace tracción. Por supuesto, los músculos de la parte posterior, fundamentalmente el dorsal ancho y el trapecio en todo su conjunto, actuarán de forma antagonista para equilibrar la situación. Si es un caso de hipertrofia por ejercicio, la situación estará equilibrada.

Por el contrario, si se trata de una guerra tónica, variará según el sentimiento. En las depresiones y angustias es más común ver los hombros desplazados hacia delante, y en situaciones de agresividad y miedo el triunfador de la guerra tónica será el trapecio, con los hombros ligeramente hacia

El tríptico activo de sostén del omóplato

El omóplato se articula con la clavícula de tal manera que, cuando un esqueleto queda totalmente limpio de músculos, la clavícula es la que sostiene en el espacio al omóplato; pero esto es una situación absolutamente virtual y experimental.

La clavícula es un sostén fundamental para el omóplato, pero por ser un hueso lo hace de forma pasiva sin ningún tipo de consumo de energía y desde su posición por delante con respecto al eje central del cuerpo.

El omóplato necesita un sostén muscular, y cuando los músculos que lo sujetan se hallan relajados mantienen la escápula en el espacio sin gasto de energía ya que lo hacen con su propio tono mecánico. Pero como ya hemos mencionado tantas veces, es casi imposible que en la vida moderna los músculos no reciban algún tipo de descarga que aumente su tono y produzca gasto de energía, y esto se produce de forma casi permanente desde que nos levantamos hasta que nos acostamos e incluso durante el sueño cuando dormimos en estados alterados, algo que nadie discutiría en los tiempos que vivimos. Este tríptico de músculos que a continuación describiré no sólo pasan de su rol pasivo a un rol activo, sino que a partir de una situación tónica aumentada terminan constituyendo verdaderas patologías en sí mismos, que son no sólo dignas

El dorsal ancho y la escápula

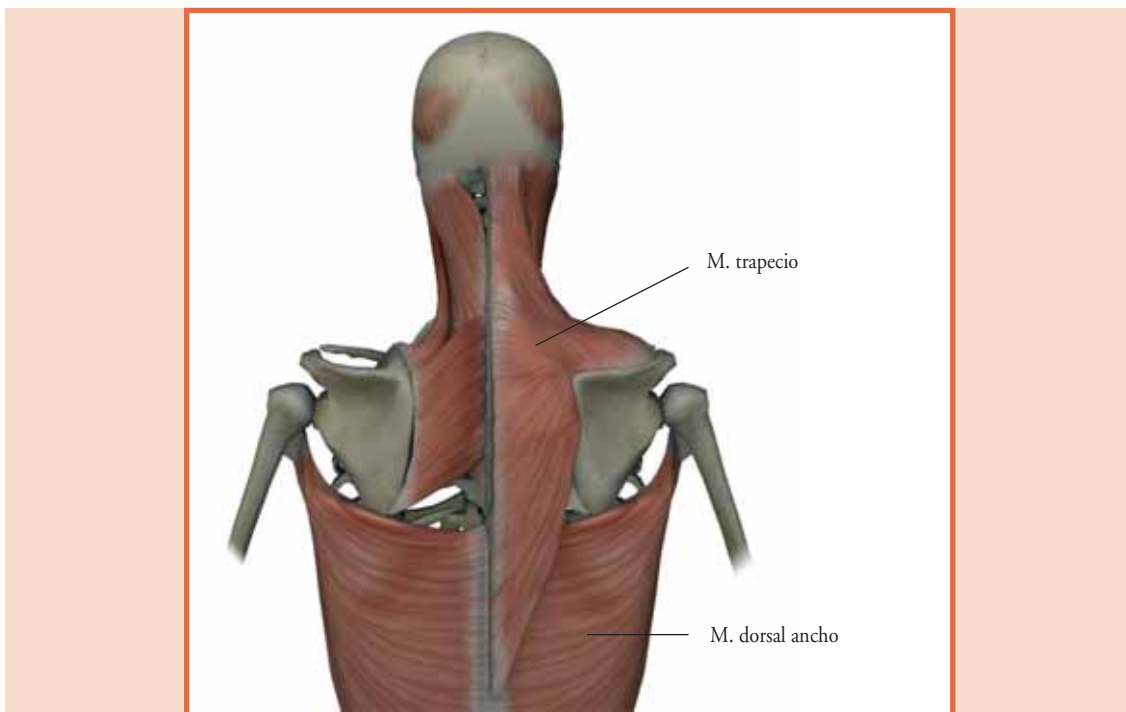


Figura 164. Músculo dorsal ancho y relaciones.

El músculo dorsal ancho o gran dorsal es un músculo que nace en la masa común y termina en la parte más elevada del hueso húmero. En su trayecto, al pasar por el ángulo inferior del omóplato y un poco más arriba por encima de

Espacio de Gillis

Normalmente, la escápula se desliza con fluidez sobre la parrilla costal que se halla tapizada por el músculo serrato mayor. Pero en la realidad nos encontramos que esto no es tan normal como debería serlo; toda la cara anterior de la escápula se encuentra tapizada por la inserción del músculo subescapular, músculo que se dirige de ahí hacia el húmero y participa en el manguito de los rotadores. Sin embargo, lo que nos interesa en este caso es que el músculo subescapular se halla en contacto íntimo, dada su posición anatómica, con la parte correspondiente del músculo serrato anterior, pero esta intimidad se ve interrumpida, anatómicamente hablando, por un espacio muy pequeño, pero lo suficientemente útil, que es el espacio de Gillis, a través del cual se desliza la escápula.

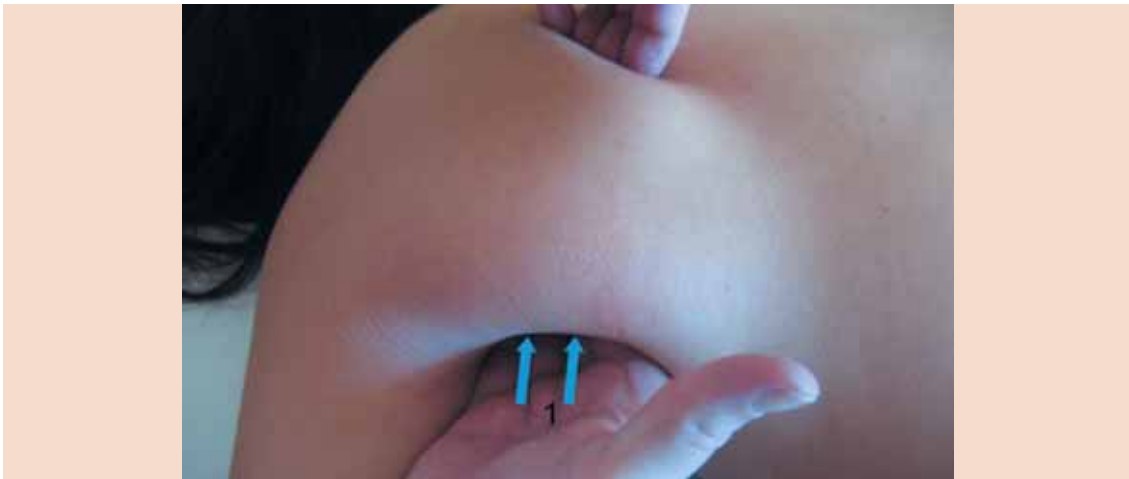

Figura 165. Espacio de Gillis.

1. maniobra para la ubicación del espacio de Gillis.

Músculo trapecio

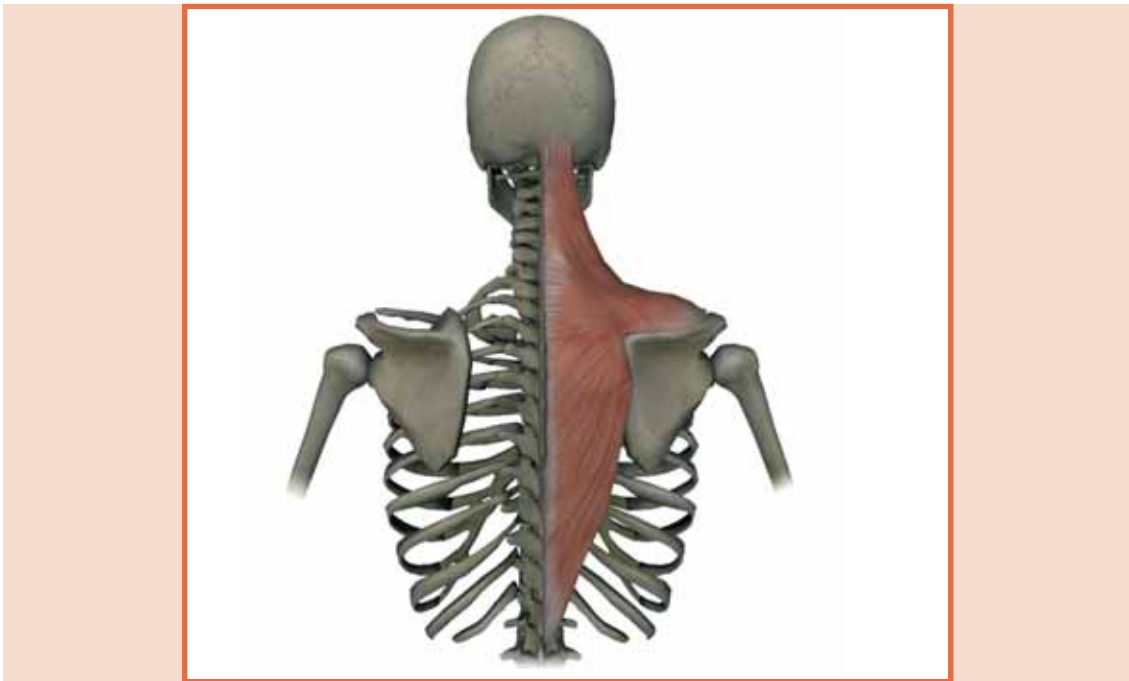

Figura 167. Músculo trapecio.

Si bien hemos descrito la participación del trapecio en algunas guerras tónicas hablando de algunas de sus fibras de forma aislada, me gustaría hacer ahora una descripción detallada de su propia actividad.

Reflexión sobre las guerras tónicas de la escápula

Muchas otras ciencias y técnicas hablan de una estructura craneosacra, atribuyéndole una gran importancia a la movilidad de los huesos del cráneo a través de la bomba o cisterna del líquido cefalorraquídeo. Por todo lo que llevamos visto hasta ahora en esta obra, creo que hay motivos más que suficientes para pensar que las tensiones musculares de las miofascias modifican las posiciones de los huesos del cráneo, las vértebras y los huesos de la pelvis tanto o más que el funcionamiento de la cisterna del líquido cefalorraquídeo. De ninguna manera estoy diciendo que una aseveración centenaria como la del movimiento y las pulsaciones del líquido cefalorraquídeo sea un mito o una equivocación, pero sí creo que la fuerza ejercida por el sistema nervioso que actúa sobre los músculos sumado a la elasticidad y plasticidad del tono mecánico de los músculos y sus fascias, y la suma de ambos a través de la transmisión de tensiones de las guerras tónicas, ejercen un poder mayor que dicha bomba, y que tienen una lógica que explica muchos factores como la filogénesis de la evolución postural, la ontogénesis, la permanente acción de la gravedad durante toda nuestra vida y muchas cosas más que veremos en la conclusión final de este libro. Son el factor desencadenante de las guerras tónicas. Pero lo que quería decir en esta reflexión es que las guerras tónicas amplían la estructura central de la anatomía de la estructura biomecánica participante, que hasta ahora era de una visión craneosacra, obviamente de estructura longitudinal, a un romboide con-

formado por el cráneo, la columna vertebral, el sacro y ambas escápulas, al que podríamos denominar craneoescapulo-sacra.

Acabamos de ver el poder de influencia de las guerras tónicas que ocurren alrededor de cada una de las escápulas y que no necesariamente lo que ocurre en una escápula pasa simétricamente en la otra, por lo que cada una sumará al resto de la estructura craneosacra, a la que está absoluta y totalmente vinculada, una alteración de todo el sistema longitudinal que va desde la cabeza hasta la pelvis. Por eso la inclusión de las escápulas como parte de un sistema estructural es determinante y está plenamente justificado en la descripción que se ha hecho de las guerras tónicas que ocurren alrededor de éstas y su vinculación con el sistema postural global.

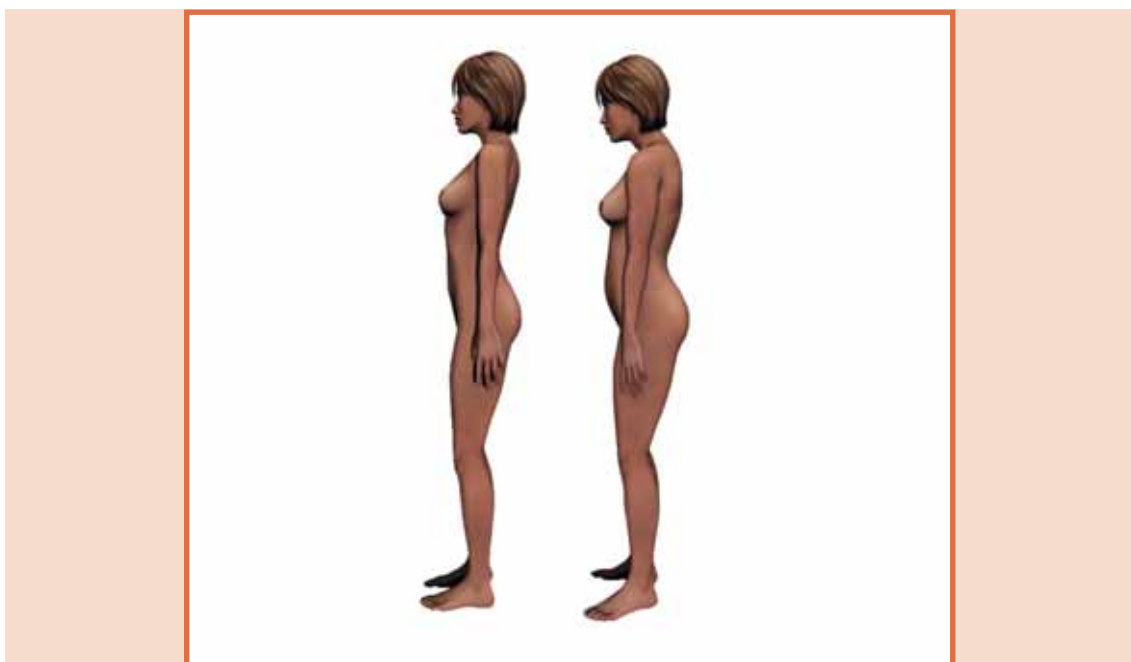


Figura 168. Diferencias entre postura correcta e incorrecta.



Arquitectura de los huesos

La tracción que producen los músculos junto con las fascias que forman las cadenas miofasciales que traccionan de los huesos, no sólo para producir su desplazamiento biomecánico normal sino, como hemos visto hasta aquí, a través de las guerras tónicas que ocurren a lo largo de todo el cuerpo, afectarán decididamente la morfología de los huesos.

Si bien ya hemos hablado de esto en el capítulo de desconfiguración craneal, es importante desarrollarlo aún más porque en este método no sólo nos dedicamos a restablecer la tonicidad neurológica y biomecánica miofascial, sino también el estado de la arquitectura y morfología de los huesos implicados y alterados, existiendo una semiología y tratamiento para ello.

Cada pieza ósea, cualquiera que fuese, cuenta con una dirección o varias direcciones de trabéculas en función de las fuerzas que se ejercen sobre el hueso. Estas fuerzas provienen de las tracciones miofasciales y ligamentarias, de la propia carga del peso corporal, y lógica y fundamentalmente de cómo incide la gravedad sobre los huesos.

Una demostración de lo que estamos diciendo, de que el hueso se adapta a las circunstancias según las fuerzas que actúan sobre él, es ver a través de la paleontobiomecánica cómo se han ido transformando los huesos del esqueleto a